

# アクセスしにくい部位へのZ45Lを使用した ストレスフリーな形成・処置

医療法人社団清貴会 小川歯科・天王洲インプラントセンター

神奈川県立歯科大学 歯科補綴学講座 客員教授 歯学博士 **小川 勝久**



## はじめに

日常臨床における窩洞・支台歯形成には、精密かつ正確な処置が求められる。そのため、形成目的に合ったバーだけではなく、切削器具・ハンドピースにも適性が必要となってくる。

従来のターピンやコントラ等では、ときにその形状からバーを適切な位置へ到達させにくい場合や視認性が劣る場合も少なくなかった。中でも大白歯遠心部や前歯部口蓋側等においては、ハンドリングで調整してもバーを形成したい部位や軸面に合わせることが難しく、アクセスしにくい場合も多かった。しかし、Ti-Max Z45Lを応用することで、ストレスなくこれらの問題を解決することができる。

そこで今回、Ti-Max Z45Lを用いた臨床的優位点を紹介する。

## Ti-Max Z45Lとは

Ti-Max Z45Lは、これまでの一般的なハンドピースと異なり、ヘッド部45度の独自の形状をもつことから、視認性が向上。これまで届きにくかった大白歯遠心部や前歯部口蓋側にバーを容易にアクセスさせることができ、精密・正確な施術が行える(図1)。

また、高いトルクに加え注水方式の切り替えによりチップエアのないジェット注水が可能となっており、下顎智歯抜歯時の切断・除去や歯周外科・歯根端切除の観血的処置における気腫の予防に

も役立つ優れたハンドピースである(図2)。



図1: ヘッド部45度の形状から大白歯遠心部等到的に確にバーをアクセスさせることができる。

図2: 観血的処置時では、チップエアのないジェット注水で気腫の予防にも役立つだけでなく、バーと歯牙への高い冷却効果を発揮するミスト注水により歯牙への熱損傷リスクを軽減。

## 臨床的優位点と応用例

Ti-Max Z45Lの一般臨床における優位点と応用例について紹介する。

前述したようにTi-Max Z45Lでは、その形状により、一般的に対処が難しい症例であっても、バーの当て方やハンドリングで施術の幅が広がった点に加え、視認性が向上したことにより、歯軸や根管・外科処置時でも目視できる症例が増えた。結果、安心して施術を行うことができ、より良い形成や切削が行える。

以下、抜歯時等での観血処置・支台歯形成・根管内形成・窩洞形成等の臨床応用についても図解にて説明する。

### [抜歯時での臨床応用例]

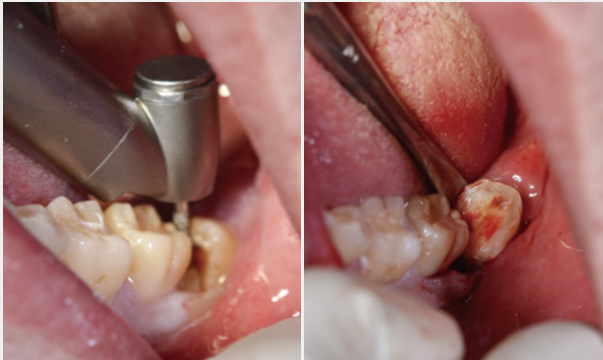


図4：下顎智歯抜歯の分割時には気腫の予防にも役立ち、安心して施術が行える。

### [形成時での臨床応用例]

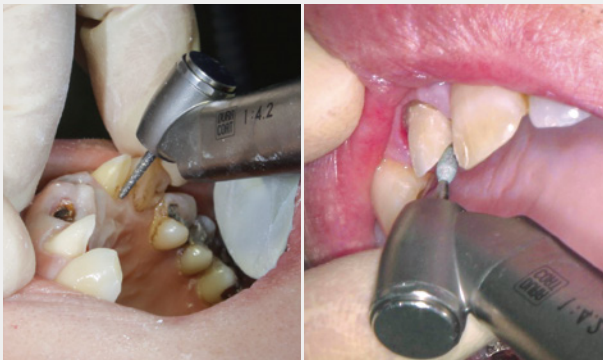

図5：上顎前歯部口蓋側の形成時に、ヘッド部45度の形状から、口蓋側軸面やリンガルコーン部に的確にバーを当てることが可能。

### [根管内形成での臨床応用例]

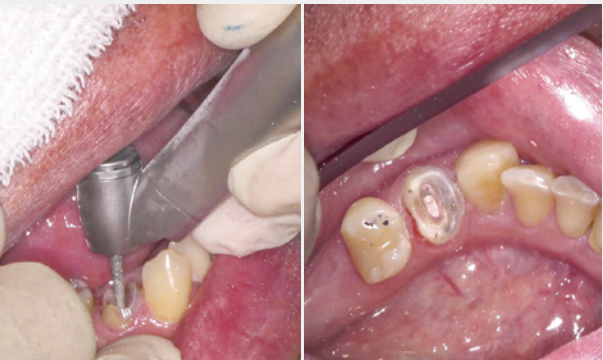

図6：下顎小白歯での根管内の切削。根の形態に合わせて、バーを平行にストレスなく当てられるため、的確な根管内の形成を行うことが可能。

### [窩洞形成での臨床応用例]

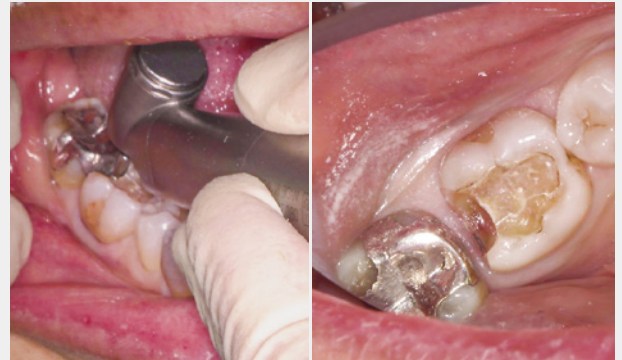


図7：下顎大白歯遠心部の感染象牙質の除去・形成においても、形成面や部位に対し、容易にハンドリングできることから、バーを的確に窩や目的部位にアクセスできる。

## おわりに

今回紹介したTi-Max Z45Lは、単なるハンドピースではなく、形成や補綴・エンド・抜歯・骨外科等にも幅広く応用できる機器である。バーの先端や側面への感覚、これまでにない目線や視認性などから、より正確でかつ繊細な治療を安心して行えるようになる。

Ti-Max Z45Lを取り入れた施術を行うことは、患者に快適な医療を提供するとともに、より精密な治療を可能にする医療機器ともいえる。1歯科医院に1本、常備しておくべき非常に便利なハンドピースである。

### 参考文献

- 1) 小川勝久. 巻頭特集 ビジュアルで学びなおす支台歯形成  
デンタルダイヤモンド. 2018;(43)13.27-43.
- 2) 小川勝久. 支台歯形成. 東京. デンタルダイヤモンド社. 2020.

## 小川 勝久 Katsuhisa Ogawa

1982年 城西歯科大学卒業(現・明海大学) 歯科補綴学第二講座・助手  
1990年 医療法人清貴会 小川歯科・天王洲インプラントセンター 開院  
1996年 学位記・歯学博士号所得  
2012年 神奈川歯科大学 歯科補綴学講座 客員教授

日本補綴歯科学会 / 日本歯科保存学会  
日本顎咬合学会 / 日本歯科色彩学会  
Osseointegration Study Club of Japan  
Club22